



국소 스테로이드 주사 후 발생한 *Nocardia brasiliensis*에 의한 파종성 노카르디아증 1예

윤나라¹ · 이희정¹ · 홍수진¹ · 이준¹ · 김동민¹ · 장숙진² · 홍란³
 조선대학교 의학전문대학원 내과학교실¹, 진단검사의학교실², 병리학교실³

A Case of Disseminated Nocardiosis by *Nocardia brasiliensis* after Steroid Injection

Na Ra Yun¹, Hee Jeong Lee¹, Su Jin Hong¹, Jun Lee¹,
 Dong-Min Kim¹, Sook Jin Jang², and Ran Hong³

Nocardiosis in the immunocompromised host is a rare but life-threatening infection. *Nocardia farcinica* and *N. asteroides* have been reported as the most common causative pathogens of disseminated nocardiosis. It is well known that infection of *N. brasiliensis* can cause cutaneous nocardiosis mainly, but is rarely known to cause disseminated nocardiosis. We report a case of disseminated nocardiosis by *N. brasiliensis*. A 68-year-old male subject with no underlying disease developed painful swelling on both lower legs, as well as dyspnea. He was diagnosed with intramuscular abscess, pneumonia and brain abscess by *N. brasiliensis*. He underwent incision and drainage for intramuscular abscess, as well as antibiotic therapy, and was successfully treated.

Departments of ¹Internal Medicine, ²Laboratory Medicine, and ³Pathology, Chosun University, School of Medicine, Gwangju, Korea

Key Words: Nocardiosis, Disseminated, Steroid injection, *N. brasiliensis*

서론

노카디아 종은 그람 양성균의 호기성 간균이고 Actinomycetales 목, Nocardiaceae 과에 속한다. 사람에서 감염을 일으키는 대표적인 균주로는 *N. asteroides*, *N. farcinica*, *N. nova*, *N. brasiliensis*, *N. cyriacigeorgica*, *N. pseudobrasiliensis*, *N. otitidiscaviarum* 등이 있다[1]. 임상 양상은 피부에만 국한 되어 발생하는 피부 노카디아증과 폐농양, 폐렴 등의 형태로 폐를 침범하는 경우, 그리고 뇌농양을 비롯한 두 가지 이상의 신체 기관을 침범하는 파종성 노카디아증으로 다양하게 나타난다[1, 2]. 노카디아 종은 주로 면역이 저하된 환자에서 감염을 일으킨다[1, 2].

최소 16종 이상에 의한 인체 감염이 보고되었고, 그 중 *N. asteroides*와 *N. farcinica*가 원인균으로 가장 흔하고 *N. brasiliensis*는 주로 피부 감염을 일으키는 균으로 알려져 있다[1-3].

*N. brasiliensis*에 의한 파종성 감염은 국외에서는 피부외에 폐를 침범한 감염의 증례가 있었고 국내에서는 피부와 뇌를 침범한 하나의 증례가 있다[4, 5]. 저자들은 *N. brasiliensis* 감염에 의한 근육 내 농양, 폐렴, 뇌농양이 발생한 증례를 경험하여 문헌 고찰과 함께 보고하는 바이다.

Copyright © 2011 by The Korean Society of Infectious Diseases | Korean Society for Chemotherapy

Submitted: March 28, 2011

Revised: May 4, 2011

Accepted: May 20, 2011

Correspondence to Dong-Min Kim, M.D.

Department of Internal Medicine, Chosun University, School of Medicine, 588, Seosuk-dong, Dong-gu, Gwangju 501-717, Korea

Tel: +82-62-220-3093, Fax: +82-62-234-9653

E-mail: drongkim@chosun.ac.kr

www.icjournal.org

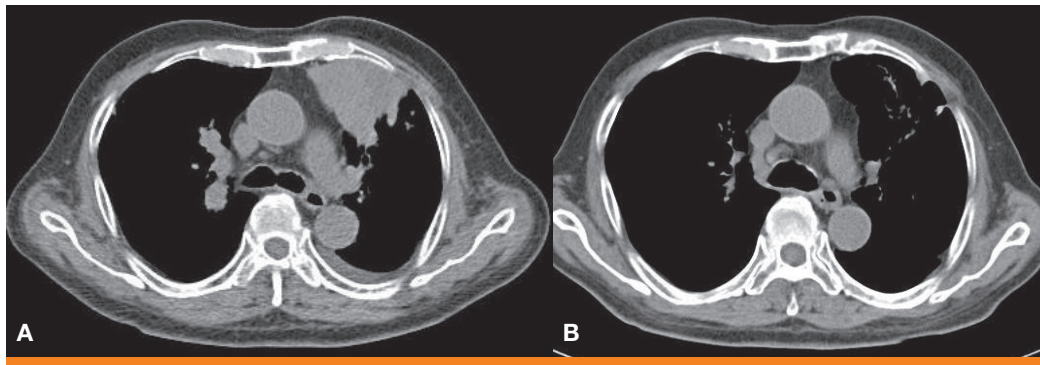


Figure 1. Chest CT scan shows (A) Focal consolidation in the left upper lobe (1st day of admission). (B) Nearly resolved lesions (21 days of treatment).

증례

68세의 남자 환자가 전신 무력감과 함께 동반된 호흡곤란, 양측 장딴지의 부종을 주소로 내원하였다. 내원 1년전 부터 양측 장딴지 부종, 운동 시 통증이 있어 외부 병원에 방문하여 lidocain, triamcinolone과 dexamethasone (2.5 mg)을 섞은 주사액을 양측 장딴지에 내원 3개월 전까지 총 세 차례 맞으며 호전과 악화를 반복하여 경과 관찰하던 중 내원 일주일전부터 집 안에서도 걷기 힘들 정도로 통증이 악화되어 내원하였다. 내원 한달 전부터는 식욕이 없고 기운이 없었고 내원 2주전부터 운동 시 호흡곤란도 발생하여 타병원에 방문하여 시행한 흉부 전산화 단층 촬영에서 폐암이 의심된다는 이야기를 듣고 저자들의 병원에 방문하였다.

내원 20년전 위암 진단받고 대부분위절제술을 시행받았고 당뇨, 고혈압, 결핵, 갑상선 질환 등의 병력은 부인하였다. 술은 마시지 않았고 흡연력도 부인하였고 직업은 농부였다. 내원 당시 혈압은 140/90 mmHg, 맥박수 91회/분, 호흡수 20회/분, 체온은 37.3℃ 였다. 의식은 명료하였고 호흡음은 천명이나 수포음은 들리지 않았으나 전반적으로 거친 숨 소리가 들렸으며 심음은 규칙적이고 심잡음은 들리지 않았다. 복부 검진에서 수술 부위 흉터이외의 특이소견은 보이지 않았고 림프절 종대는 없었다. 얼굴이 전반적으로 붉었고 달덩이모양을 보였으며 복부둘레가 95 cm으로 증가되어 있으나 양측 사지는 가늘어 외형상 쿠싱증후군을 의심할만하였다. 오른쪽 장딴지에는 2×5 cm, 왼쪽은 3×8 cm 크기의 물컹물컹한 종괴가 만져졌고 압통이 있었다. 내원 당시 시행한 일반 혈액검사에서 백혈구 9,600/mm³, 혈색소 13.2 g/dL, 혈소판 259,000/mm³였고 일반 화학검사에서 알부민 3.56 g/dL, 혈당 150 mg/dL, AST/ALT 22/45 IU/L, 총 빌리루빈 0.38 mg/dL, 혈액 요소질소 15.7 mg/dL, 크레아티닌 0.48 mg/dL, Na/K/Cl 132/3.5/101 mEq/L 이었다. C-반응단백은 5.25 mg/dL, 적혈구 침강 속도는 53 mm/hr로 증가되어 있었다.

내원 시 시행한 단순 흉부 X-선 촬영에서는 특이 소견이 보이지 않았으나 타병원에서 폐암이 의심된다는 이야기를 들었던 환자로 흉부 전산화 단층촬영을 시행하였고 왼쪽 상엽에 둥근 모양의 종괴가 관찰되었다(Fig. 1A). 기관지 내시경 검사를 시행하였는데 특이 소견이 관찰되지 않아 경피적 폐생검을 시행하였다. 양측 장딴지에 대한 자기 공명 영상 검사를 시행하였는데 양측 장딴지 근육과 오른쪽 뒤정강근에서 각각

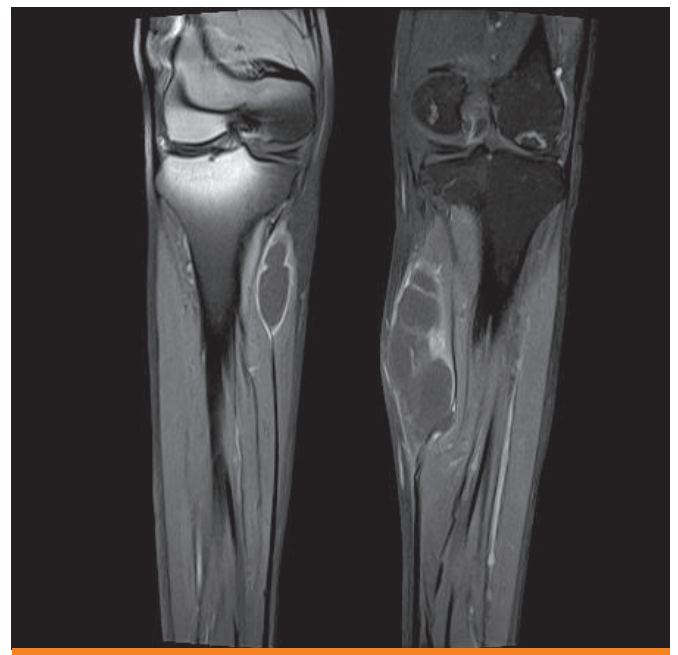


Figure 2. Tibia MRI shows wall enhanced fluid collections at medial heads of both gastrocnemius muscles.

10×14×50 mm, 34×5×85 mm, 10×10×24 mm 크기의 농양이 관찰되었다(Fig. 2). 양측 장딴지근의 농양에 대한 흡인을 시행하여 배양 검사를 시행하였다.

경피적 폐생검을 통해 얻은 조직에 대하여 periodic acid-Schiff (PAS)염색 시행 결과 폐포 내에 무정형의 붉은색을 띠는 물질이 가득차 있었고 Grocott's methenamine silver (GMS) 염색 시행 결과 길고 가는 실모양의 간균이 관찰되었다(Fig. 3A). 악성 세포는 관찰되지 않았다. 양측 정강이 병변에 대한 조직검사에서 역시 GMS염색 결과 농양과 함께 다수의 실모양의 간균이 관찰되었다(Fig. 3B).

흡인한 정강이의 농양에 대한 배양검사를 시행하였고 백색의 용기된 불규칙한 집락모양을 보여 노카디아 균이 의심되었으며 정확한 균종 동정을 위해 16S rRNA 유전자 증폭 및 염기서열분석을 실시하였다. 16S rRNA 유전자 증폭은 27F (5'-AGA GTT TGA TCMTGG CTCAG-3')와 1492R (5'-TAC GGY TAC CTT GTT ACG ACT T-3') 시발자는

primers를 사용하여 시행하였다. 1466 bp 크기의 16S rRNA 유전자 증폭 산물의 염기서열분석은 Big Dye Terminator Cycle Sequencing Kit와 ABI PRISM 3730 DNA analyzer (PE Applied Biosystem, Foster, CA, USA)를 이용하는 Solgent (Solgent Co, Daejeon, Korea) 회사에서 시행하였다. 얻어진 염기서열을 표준균주 연쇄들과 비교하기 위해 EzTaxon server 2.1에서 유사성 검색을 하였을 때 *N. brasiliensis* (genbank accession number: Z36935)와 99.4%의 일치도를 보여 *N. brasiliensis*로 최종 보고되었다.

정강이의 농양 병변에서 *N. brasiliensis*가 동정된 후 폐의 병변에 대해서도 노카디아 가능성을 고려하고 배양검사를 하였으나 동정되지는 않았다. 하지만 객담의 변형된 acid-fast bacilli (AFB) stain에서 부분적 항산성을 관찰할 수 있어 노카디아를 의심할 수 있었다. 노카디아 균 염색에 사용한 변형된 AFB stain은 탈색제로 acid-alcohol 대신 3% H_2SO_4 를 사용하는 modified Ziehl-Neelsen (Z-N) stain 방법이었다.

달덩이 모양의 얼굴, 충혈된 듯 붉은 얼굴, 가는 사지에 비해 복부 비만 소견을 보여 쿠싱 증후군을 의심할 수 있었고 전신 쇠약감을 호소하여 외인성 쿠싱 증후군에 의한 부신기능부전이 발생하였을 가능성 고려하여 adrenocorticotrophic hormone (ACTH) 자극검사를 시행하였

는데 부신기능부전에 합당한 소견을 보였고 혈청 ACTH 농도는 감소되어 외인성 쿠싱 증후군에 의한 부신기능부전임을 진단할 수 있었다. 이에 hydrocortisone 10 mg/day 을 투여하였다.

환자는 외인성 쿠싱증후군에 합병된 노카디아에 의한 근육 내 농양과 폐렴으로 진단하고 Trimethoprim-Sulfamethoxazole (TMP/SMX, 5 mg/kg of the TMP component per day)을 투여하고 양측 정강이의 농양에 대해서는 수술적 배농술을 시행하였다. 특이적인 신경학적 증상은 호소하지 않았지만 두통과 구역감을 호소하여 노카디아에 의한 뇌농양에 대한 확인위해 뇌자기공명영상을 촬영하였다. 오른쪽 소뇌반구와 양측 두정엽에 경계가 명확하지 않으면서 조영증강이 되는 뇌농양을 의심할 수 있는 병변이 관찰되었다(Fig. 4A). 이에 대한 조직검사는 시행하지 않았으나 노카디아에 의한 근육 내 농양과 폐렴과 함께 뇌농양까지 발생한 파종성 노카르디아증으로 판단하여 TMP/SMX와 Ceftriaxone (2.0 g IV q 12hr)의 병합 투여를 하며 경과 관찰하였다. 양측 정강이의 근육 내 농양은 수술적 배농술을 시행한 이후 병변이 호전이 되어 부종, 열감, 통증 등의 증상은 더 이상 호소하지 않았다. 호흡곤란은 점진적으로 호전되었으며 TMP/SMX과 Ceftriaxone을 3주 동안 투여한 후 시행한 흉부전산화단층촬영에서 이전에 관찰되었던 병변은

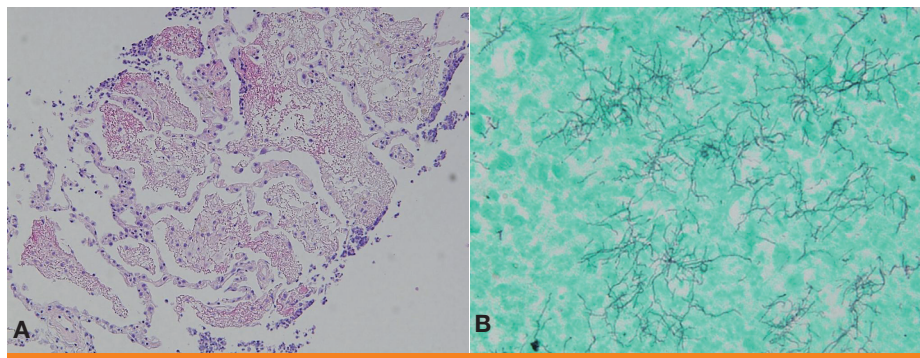


Figure 3. (A) Lung biopsy shows accumulation of amorphous periodic acid-Schiff (+) eosinophilic material in the alveolar lumina (PAS, x100), (B) Skin biopsy shows exuberant abscess with long, slender, and filamentous rods (Grocott's methenamine silver (GMS), x400).

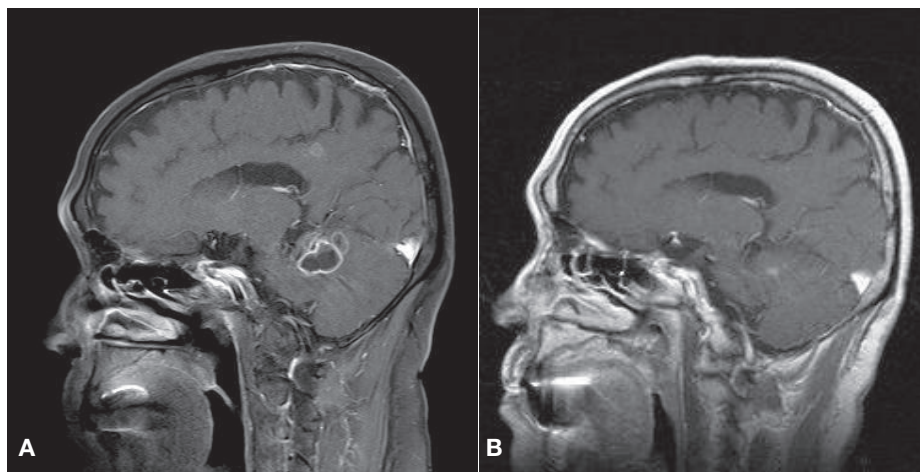


Figure 4. Brain MRI shows. (A) Ill-defined mass lesion with multiple rim enhancements in the right cerebellar hemisphere and both parietal lobes, (B) Lesion improved on the 90 days after start of treatment.

현저하게 호전되었다(Fig. 1B). 또한 두통과 구역감 등의 증상도 호전되어 퇴원하여 외래 경과 관찰 중으로 경구용 TMP/SMX을 3개월 동안 복용한 후 뇌농양의 호전 여부 확인을 위한 뇌자기공명영상 촬영을 시행하였는데 이전에 관찰되었던 뇌농양도 현저하게 감소하였다(Fig. 4B).

고찰

국내에서 보고된 파종성 노카디아증은 주로 *N. farcinica*에 의한 감염이 많았는데 Sim 등과 Han 등은 기저질환으로 장기적 스테로이드를 투여받던 환자에서 발생한 뇌농양에 대해 기술하였고, Lee 등은 간이식 환자에서 발생한 폐렴 및 폐혈성 쇼크에 대한 증례를 발표하였다[6-8]. 또한 드문 균인 *N. elegans*에 의한 폐농양 보고도 있었다[9]. 본 증례의 환자는 피부부를 통한 원발성 감염 후 근육 내 농양이 발생하였고 이후 폐렴, 뇌농양까지 발생한 중증 파종성 노카디아증으로 진행한 환자로 근육 내 농양의 배양 검사로 *N. brasiliensis*가 동정되었다. *N. brasiliensis*는 주로 방산균증(actinomycetoma)이나 피부림프관형 노카디아증(primary lymphocutaneous nocardiosis) 등의 형태로 원발성 피부 노카디아증을 일으키고 파종성 노카디아증은 잘 일으키지 않는 것으로 알려져 있다[1-3]. 타이완에서 1998년부터 2008년까지 노카디아증에 대한 조사 결과 *N. brasiliensis*에 감염된 총 54명의 환자 중 피부 감염이 52명이었고 폐감염이 2명이었으나 두 가지 이상의 다른 부위를 침범한 파종성 노카디아증은 한 명도 없었다[10]. 또한 캐나다에서 1988년부터 2008년까지 발생한 노카디아증에 대해 조사하였는데 *N. brasiliensis*에 의한 피부부연조직 감염은 24명, 폐감염은 3명, 중추신경계 감염은 한 명도 없었다[11]. 우리나라에서는 Shin 등이 보고한 *N. brasiliensis*에 의한 피부 노카디아증을 16s ribosomal RNA로 진단하여 치료 도중 의식 저하 소견이 보여 뇌까지 침범한 파종성 노카디아증으로 진단한 증례가 있으나[5], 국내외에서 *N. brasiliensis*에 의하여 근육 내 농양, 폐렴과 뇌농양까지 발생한 환자는 본 증례가 처음이다.

노카디아증은 주로 면역이 저하된 환자에서 발생하며 장기 이식, 후천성 면역결핍증후군, 악성 종양, 당뇨, 만성 음주자, 만성 신부전, 만성 폐질환이 흔한 기저 질환이고, 스테로이드 투여가 가장 중요한 위험 인자로 알려져 있다[1-3]. 본 증례의 환자는 장기간 스테로이드 투여력이 없었으나 외인성 스테로이드 주입으로 인한 부신기능부전으로 진단되었고 이의 원인으로는 몇 달전 양측 장딴지에 투여한 dexamethasone 근육 주사가 원인이었을 것으로 판단하였다. 노카디아의 침입 경로는 스테로이드 국소 주사시에 노카디아 균주가 직접적으로 접촉되었을 가능성이 있었고, 환자의 직업이 농부로 토양에서 일을 하던 중 노카디아에 의한 장딴지 부위의 감염이 발생하였을 가능성을 생각해 보았다. 이후 국소 투여된 스테로이드 주사로 인해 감염이 악화되어 폐와 뇌까지 침범한 파종성 노카디아증으로 발전하였을 것으로 추측해 본다. 본 증례에서 이제까지의 연구에서와 달리 장기간의 스테로이드 복용이 아닌 몇 차례의 주사로도 파종성 노카디아증이 발생할 수 있음을 보여준다. 부신기능저하증이 진단되어 항생제 투여와 함께 hydrocortisone 10 mg을 투여하였고 스테로이드에 의해 감염이 악화될 가능성에 대해 염려하

였으나 특별한 문제없이 치료에 잘 반응하여 호전을 보였다.

본 환자에서 내원 당시 폐에 보이는 병변에 대해 악성 종양일 가능성을 고려하여 경피적 폐 조직검사를 시행하였는데 악성 세포는 보이지 않았고 폐포내에 PAS 염색이 되는 붉게 보이는 물질이 가득 차 있어 폐포성 단백증(alveolar proteinosis)에 합당한 소견이 관찰되었고 길고 가는 실모양의 간균이 관찰되었다. 폐포성 단백증은 특정한 질병명이 아닌 병리학적 소견으로 설명하자면 폐포손상에 의해 붉은 물질로 보이는 단백질이 폐포 내에 가득차는 소견으로 노카디아증, 히스토플라스마증, 크립토코쿠스증, 아스페르길루스증, 결핵, 거대 세포 바이러스 감염 등의 폐조직 소견에서 관찰할 수 있다[12, 13].

본 증례의 환자는 피부와 근육, 폐를 침범한 파종성 노카디아로 진단이 되었고 비특이적인 두통과 구역감 외에는 신경학적 증상을 호소하지는 않았으나 뇌노카디아증의 여부를 확인하기 위해 뇌자기공명영상 검사를 시행하였고 뇌농양이 관찰되었다. Tan 등은 폐노카디아증을 가지고 있는 28명의 환자에서 뇌자기공명영상이나 컴퓨터단층촬영을 시행한 결과 5명에서 뇌농양이 발견되었고, 이 중 3명은 신경학적 증상을 호소하지 않아 증상이 없더라고 뇌자기공명영상 검사를 시행할 필요가 있다고 주장하였다[10]. 그런데 Tan 등의 보고에서 뇌농양을 일으킨 균주는 *N. farcinica*와 *N. asteroides*였고 *N. brasiliensis*는 없었다[10]. 본 증례를 통해 신경학적 증상이 없는 노카디아증 환자, 또한 *N. brasiliensis*에 의한 노카디아증 환자에서도 뇌침범 여부에 대한 검사를 시행할 필요가 있음을 보여주었다.

노카디아증의 기본 치료 항생제는 sulfonamide이다[14]. 중간형(medium-acting) sulfonamide인 sulfamethoxazole과 trimethoprim이 조합된 약제인 trimethoprim-sulfamethoxazole이 흔히 사용되며 노카디아증에서의 치료 용량은 TMP 기준으로 하루에 kg당 5 mg이 요구된다[14]. 파종성 노카디아증에서는 sulfonamide 단독 치료보다는 amikacin, imipenem, ceftriaxone 등의 원인균에 감수성이 있는 약제를 병합투여할 것이 권고되며 3주에서 6주간의 정주 항생제 투여 후 경구 항생제로 변경 투여를 할 수 있고 중추신경계까지 침범한 파종성 노카디아증에서는 최소 12개월의 항생제 투여가 추천된다[14]. TMP/SMX는 골수 억제, 간독성, 신독성 등의 부작용이 있을 수 있어 장기간 투여 시 주의가 필요하고 TMP/SMX의 장기 투여가 불가능한 경우에는 감수성 검사에 따라 doxycycline, ciprofloxacin 등의 경구용 항생제 투여도 가능하다[6, 14]. 저자들은 *N. brasiliensis*에 대한 항생제 감수성 검사를 시행하지 못하였으나 이전 연구에 따르면 각 연구마다 *N. brasiliensis*의 TMP/SMX, imipenem, ceftriaxone, amikacin 등의 항생제에 대한 감수성 검사 결과에 차이가 있었다[11, 14-16]. 여러 논문에서 amikacin에 대해서는 100% 감수성이 있다고 보고하였으나 본 환자에서는 신독성을 고려하여 투여하지 않고 다음으로 감수성이 있는 TMP/SMX와 ceftriaxone을 병합 투여하였다. 환자는 치료에 반응을 하여 호전되어 외래에서 추적 관찰 중이나 노카디아 종에 대한 항생제 감수성이 다양하고 적절한 항생제를 투여하지 않았을 경우 치명적일 수 있으므로 노카디아 종이 동정이 된다면 항생제 감수성 검사가 필요하겠다.

본 증례는 특별한 기저질환없이 세 차례의 스테로이드 주사 후 *N.*

*brasiliensis*에 의한 파종성 노카디아증이 발생한 경우로, 단기간 스테로이드 국소 주사 후라도 연부조직과 폐 등에 파종성 화농성 병변이 발생한 경우 노카디아증을 의심해야 하며 중추신경계 침범을 배제하기 위해서 뇌영상 촬영이 필요함을 보여준다.

References

1. Brown-Elliott BA, Brown JM, Conville PS, Wallace RJ Jr. Clinical and laboratory features of the *Nocardia* spp. based on current molecular taxonomy. Clin Microbiol Rev 2006;19:259-82.
2. Lerner PI. Nocardiosis. Clin Infect Dis 1996;22:891-903; quiz 904-5.
3. Agterof MJ, van der Bruggen T, Tersmette M, ter Borg EJ, van den Bosch JM, Biesma DH. Nocardiosis: a case series and a mini review of clinical and microbiological features. Neth J Med 2007;65:199-202.
4. Amatya R, Koirala R, Khanal B, Dhakal SS. *Nocardia brasiliensis* primary pulmonary nocardiosis with subcutaneous involvement in an immunocompetent patient. Indian J Med Microbiol 2011;29:68-70.
5. Shin JU, Kwon YS, Kim HJ, Park Y, Lee K, Lee KH. A case of disseminated cutaneous nocardiosis due to *Nocardia brasiliensis* diagnosed by fine needle aspiration biopsy and 16S ribosomal RNA sequencing. Korean J Dermatol 2009;47:1024-8.
6. Sim SH, Park HC, Kim CJ, Jeon JH, Kim EC, Oh MD, Kim NJ, Choe KW. A case of *Nocardia farcinica* brain abscess in the patient receiving steroid treatment. Infect Chemother 2008;40:301-4.
7. Han ST, Kim YS, Song SH, Uh Y, Han BG, Choi SO, Yang JW. A case of *Nocardia farcinica* brain abscess in a focal segmental glomerulosclerosis patient after steroid treatment. Korean J Nephrol 2011;30:98-101.
8. Lee SH, Park BH, Son JY, Jung JY, Kim EY, Lim JE, Lee JH, Hyun SY, Lee SH, Lee SK, Kim SY, Lee KJ, Kang YA, Kim YS, Kim SK, Chang J, Seo YK, Lee KW, Park MS. A case of pneumonia with septic shock due to *Nocardia farcinica* in liver transplant patient. Tuberc Respir Dis 2010;69:469-73.
9. Park KH, Ko SY, Oh R, Kim T, Cho OH, Kim YS, Woo JH, Han DJ, Sung H, Kim MN. A case of lung abscess caused by *Nocardia elegans* in a kidney transplantation recipient. Infect Chemother 2008;40:116-20.
10. Tan CK, Lai CC, Lin SH, Liao CH, Chou CH, Hsu HL, Huang YT, Hsueh PR. Clinical and microbiological characteristics Nocardiosis including those caused by emerging *Nocardia* species in Taiwan, 1998-2008. Clin Microbiol Infect 2010;16:966-72.
11. Tremblay J, Thibert L, Alarie I, Valiquette L, Pépin J. Nocardiosis in Quebec, Canada, 1988-2008. Clin Microbiol Infect 2011;17:690-6.
12. Steer A. Focal pulmonary alveolar proteinosis in pulmonary tuberculosis. Arch Pathol 1969;87:347-52.
13. Kawkitinarong K, Sittipunt C, Wongtim S, Udompanich V. Pulmonary alveolar proteinosis: a report of seven patients from King Chulalongkorn memorial hospital. J Med Assoc Thai 2005;88 (Suppl 4):S312-6.
14. Mandell GL, Bennett GE, Dolin R, eds. Principles and Practice of Infectious disease. 7th ed. Philadelphia: Churchill Livingstone; 2009;3199-208.
15. Minero MV, Marín M, Cercenado E, Rabadán PM, Bouza E, Muñoz P. Nocardiosis at the turn of the century. Medicine (Baltimore) 2009;88:250-61.
16. Uhde KB, Pathak S, McCullum I Jr, Jannat-Khah DP, Shadomy SV, Dykewicz CA, Clark TA, Smith TL, Brown JM. Antimicrobial-resistant *Nocardia* isolates, United States, 1995-2004. Clin Infect Dis 2010;51:1445-8.